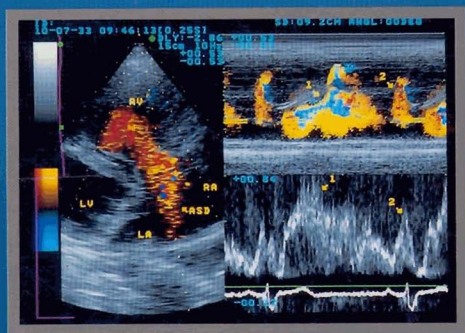


# การตรวจคลื่นเสียงสะท้อนจากหัวใจ ทางดสันิต



ยงยุทธ สหัทธนา  
บรรณาธิการ

# สารบัญ

หน้า

- บทที่ 1 บทนำ  
(INTRODUCTION)  
ประวัติ  
(HISTORICAL BACKGROUND)  
อุปกรณ์พื้นฐาน  
(BASIC INSTRUMENTATION)  
ซุงกูท สัทสตกุล
- บทที่ 2 การตรวจภาพคลื่นเสียงสะท้อนจากหัวใจ  
(ECHOCARDIOGRAPHIC EXAMINATION)  
ทำผู้ป่วย  
(POSITION OF THE PATIENT)  
การเรียกชื่อและมาตรฐานการจัดภาพ  
(NOMENCLATURE AND IMAGE ORIENTATION STANDARD)  
การตรวจอย่างมีระบบและตำแหน่งของ transducer  
(SYSTEMATIC APPROACH AND TRANSDUCER POSITION)  
การวัดค่าต่าง ๆ  
(MEASUREMENT)  
ซุงกูท สัทสตกุล
- บทที่ 3 การตรวจด้วยวิธี Doppler  
(DOPPLER ECHOCARDIOGRAPHY)  
หลักการพื้นฐาน  
(BASIC PRINCIPLES)  
PULSED WAVE DOPPLER  
CONTINUOUS WAVE DOPPLER  
COLOR FLOW IMAGING  
ซุงกูท สัทสตกุล

<b>บทที่ 4</b>	<b>การตรวจคลื่นเสียงสะท้อนจากหัวใจโดยผ่านทางหลอดอาหาร (TRANSESOPHAGEAL ECHOCARDIOGRAPHY)</b>	
	วิธีการ	38
	(TECHNIQUE)	
	ความสัมพันธ์ทางกายวิภาค	39
	(ANATOMIC CORRELATION)	
	ข้อบ่งชี้	40
	(INDICATIONS)	
	ชงอุทร สหัฐกุล, พยงค์ จูฑา	
<b>บทที่ 5</b>	<b>โรคหัวใจแต่กำเนิดในผู้ใหญ่ (ADULT CONGENITAL HEART DISEASE)</b>	
	ผนังกั้นระหว่างโพรงเออเรียมร้าว	46
	(ATRIAL SEPTAL DEFECT)	
	ผนังกั้นระหว่างเวนิทรีเกิดร้าว	48
	(VENTRICULAR SEPTAL DEFECT)	
	Ductus arteriosus ไม่ปิด	50
	(PATENT DUCTUS ARTERIOSUS)	
	ลิ้นพอดโมนิกตีบ	51
	(PULMONIC STENOSIS)	
	ลิ้นเอออร์ติคตีบแต่กำเนิด	51
	(CONGENITAL AORTIC STENOSIS)	
	ภาวะหลังผ่าตัดของโรคหัวใจแต่กำเนิด	54
	(POSTOPERATIVE CONGENITAL HEART DISEASE)	
	ชงอุทร สหัฐกุล, นฤมล เจริญชอบ	
<b>บทที่ 6</b>	<b>โรคลิ้นหัวใจพิการ (VALVULAR HEART DISEASE)</b>	
	โรคลิ้นหัวใจไมตรี	56
	(MITRAL VALVULAR HEART DISEASE)	
	โรคลิ้นหัวใจเอออร์ติค	65
	(AORTIC VALVULAR HEART DISEASE)	

โรคลิ้นหัวใจไตรคัสปิด

(TRICUSPID VALVULAR HEART DISEASE)

โรคลิ้นหัวใจพัลโมนิก

(PULMONIC VALVULAR HEART DISEASE)

ชงยุทธ สหัสกุล

การทำงานของวินทริกเก็ชซ้าย

(LEFT VENTRICULAR FUNCTION)

หน้าที่ช่วง systole

(SYSTOLIC FUNCTION)

หน้าที่ช่วง diastole

(DIASTOLIC FUNCTION)

ชงยุทธ สหัสกุล, ประคิมรุ้ ปัญจวีณิน

บทที่ 8

โรคหลอดเลือดแดงโคโรนารี

(CORONARY HEART DISEASE)

การตรวจส่วนต้นของหลอดเลือดแดงโคโรนารี

(EXAMINATION OF PROXIMAL CORONARY ARTERY)

EJECTION FRACTION

WALL MOTION SCORE INDEX

ภาวะแทรกซ้อนเชิงกล

(MECHANICAL COMPLICATIONS)

การตรวจสมรรถภาพหัวใจโดยใช้คลื่นเสียงสะท้อน

(STRESS ECHOCARDIOGRAPHY)

ชงยุทธ สหัสกุล, กุชชัย ไชยธีระพันธ์

บทที่ 9

โรคกล้ามเนื้อหัวใจพิการ

(CARDIOMYOPATHY)

DILATED CARDIOMYOPATHY

HYPERTROPHIC CARDIOMYOPATHY

RESTRICTIVE CARDIOMYOPATHY

ชงยุทธ สหัสกุล, นิธิธร ทองแดง

บทที่ 10	โรคของเยื่อหุ้มหัวใจ	
	(PERICARDIAL DISEASE)	
	ภาวะมีสารน้ำในช่องเยื่อหุ้มหัวใจ	100
	(PERICARDIAL EFFUSION)	
	ภาวะเยื่อหุ้มหัวใจอักเสบบีบรัด	101
	(CONSTRICTIVE PERICARDITIS)	
	ภาวะบีบอัดหัวใจ	103
	(CARDIAC TAMPONADE)	
	การใช้คลื่นเสียงสะท้อนเป็นแนวทางเจาะสารน้ำในช่องเยื่อหุ้มหัวใจ	104
	(ECHOCARDIOGRAPHIC GUIDED-PERICARDIOCENTESIS)	
	ขงยุทธ สหสกุล, นริศ ศรีวนาสณฑ์	
บทที่ 11	ภาวะก้อนที่หัวใจ	
	(CARDIAC MASS)	
	เนื้องอกที่หัวใจ	106
	(CARDIAC TUMOR)	
	ลิ่มเลือด	107
	(THROMBUS)	
	VEGETATION	108
	ขงยุทธ สหสกุล, สุภชัย ไชยธีระพันธ์	
บทที่ 12	โรคของหลอดเลือดเอออร์ตา	
	(DISEASES OF THE AORTA)	
	การตรวจหลอดเลือดเอออร์ตา	111
	(EXAMINATION OF THE AORTA)	
	ภาวะหลอดเลือดเอออร์ตาโตและ aneurysm	114
	(DILATATION OF THE AORTA AND ANEURYSM)	
	ภาวะหลอดเลือดเอออร์ตาฉีกขาด	114
	(AORTIC DISSECTION)	
	ภาวะ sinus Valsalva ฉีกขาด	115
	(RUPTURE OF AORTIC SINUS OF VALSALVA ANEURYSM)	
	ประคินธุ์ ปัญจวิณิน, ขงยุทธ สหสกุล	

บทที่ 13	ภาวะอื่น ๆ	
	(MISCELLANEOUS)	
	CONTRAST ECHOCARDIOGRAPHY	118
	ลิ้นหัวใจเทียม	120
	(PROSTHETIC HEART VALVE)	
	บทบาทในการขยายลิ้นหัวใจผ่านช่องทางผิวหนัง	
	(ROLES IN PERCUTANEOUS TRANSLUMINAL VALVULOPLASTY)	
	ของพุทธ ทรัพย์กุล, คำวิศ ศรีสุโกศล	
ดัชนี		125
INDEX		128